

足底腱膜炎

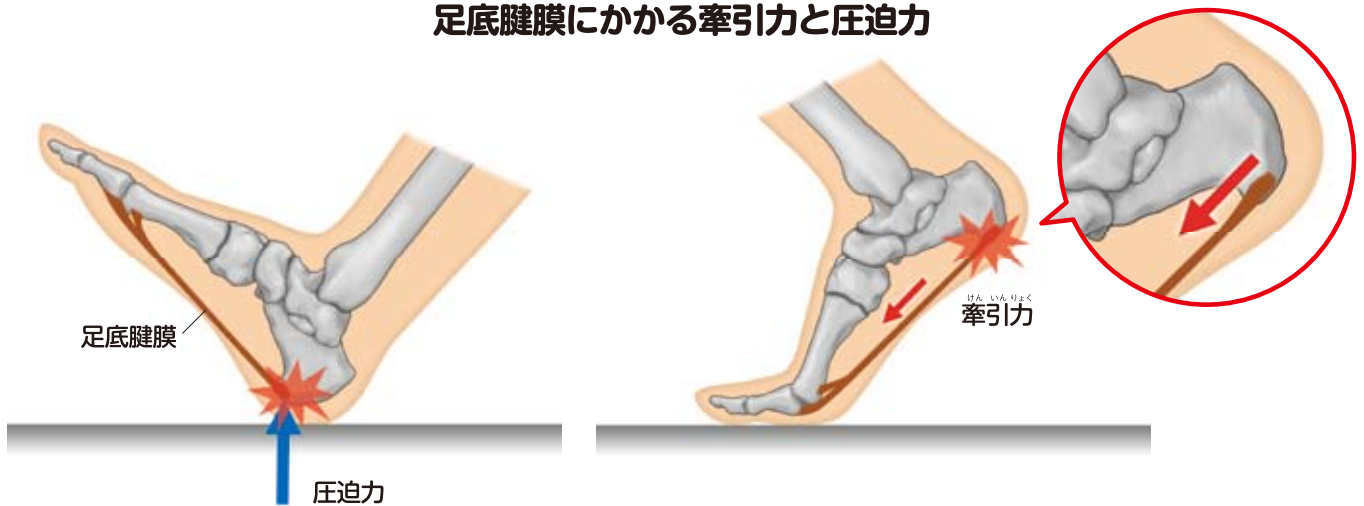
症状

長時間の立ち仕事や歩行により、かかとの内側前方に痛みが出ます。階段を昇る際や、つま先立ちなどで痛みがさらに増します。

中年女性に多く、朝、起床して最初の1歩目に痛みを感じます。歩くうちに徐々に軽減し、夕方になって歩行量が増えるに従い、再び痛みが強くなってきます。

同様の症状は、スポーツ活動の際にもみられます。ランニングなどの開始時は痛みを強く感じますが、運動を続けるうちに徐々に軽快し、長時間になると再び痛みが強くなってきます。

足底腱膜にかかる牽引力と圧迫力



原因・病態

原因

足底腱膜とかかとの骨が付着する部位（付着部）には、強い牽引力（引っ張る力）とともに、着地時の荷重による衝撃（圧迫力）の両方が加わることで、過大な負荷が集中します。

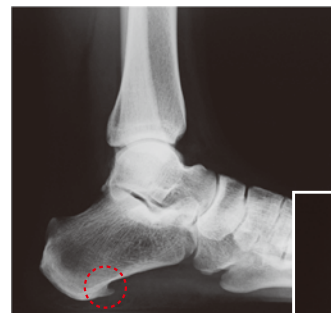そのため長時間の立ち仕事や歩行、体重増加、靴の不適合、スポーツ（ランニングやジャンプなど）による使いすぎが主な原因と考えられます。

病態

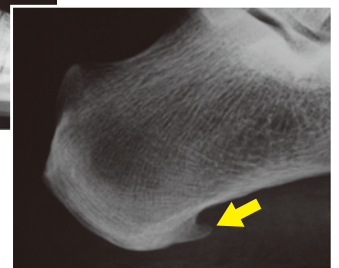足底腱膜炎は、繰り返し負荷がかかることにより、足底腱膜とかかとの骨との付着部に微小外傷（小さな傷）や変性が起きることで痛みが生じる、腱・靭帯付着部症（エンテソパチー）のひとつです。

初期には足底腱膜とかかとの骨との付着部に微小外傷があらわれます。進行にともなって、石灰化、骨化といった変化がみられるようになり、X線像で、骨棘（骨のトゲ）がみられることもあります。

骨棘の形成



単純X線側面像



拡大像

診断

●以下の症状が認められた場合、足底腱膜炎と診断されます。

- 足底腱膜とかかとの骨の付着部周囲に圧痛（押さえたときの痛み）がある。
- 長時間の立位、歩行、走行、歩行開始時のいずれかのときに、足底腱膜とかかとの骨の付着部周囲に疼痛があらわれる。
- 神経の圧迫や障害（足根管症候群等）、筋・腱の部分断裂（後脛骨筋腱機能不全等）、反射性交感神経性萎縮症（RSD）、足底腱膜線維腫症等は除外する。

MRIでは足底腱膜の肥厚と信号変化が観察される場合があります。また、かかると骨棘が認められることがありますが、診断の決め手にはなりません。


治療

●治療方法


保存的治療

理学療法

- アキレス腱や足底腱膜のストレッチを行います。
- 足の形に合った靴を履くようにしたり、足底挿板（靴の中敷き）を装着したりします。足底挿板の素材としては、かかとの部分に衝撃吸収材を用いることもあります。



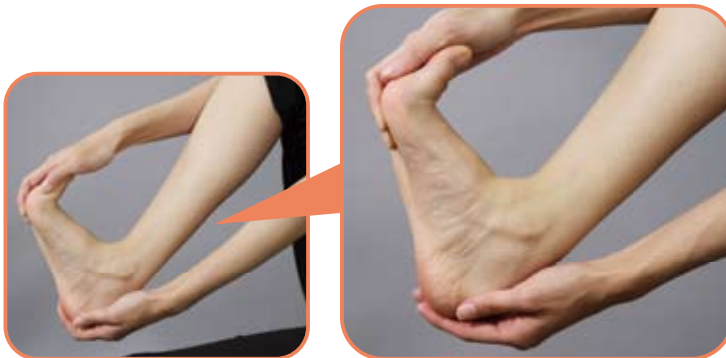足底腱膜炎に有効な足底挿板
足部アーチ保持のための隆起（白矢印）とかかとの直接負荷を軽減するための凹み（黄矢印）を作製したもの



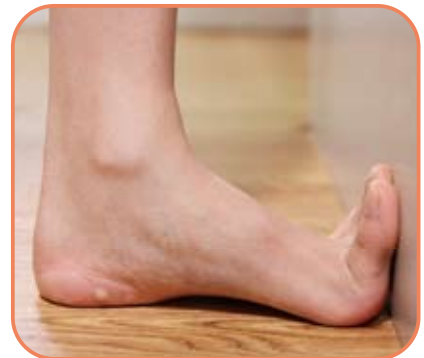薬物療法

- 痛みを和らげるために、非ステロイド系消炎鎮痛薬の外用剤や経口剤を用います。
- 痛みが非常に強いときはステロイドの局所注射を行うこともありますが、かかとの脂肪組織の萎縮や、腱膜の断裂をまねく恐れがあり注意が必要です。

ストレッチ例1



ストレッチ例2



足の趾から足首にかけて反らします。その際、足裏が伸びるようにします。
10回を1セットにして、1日3セット以上を目安に行います。

手術療法

- 重症の場合は、足底腱膜の付着部を切り離す手術や、かかとの骨棘を切除する方法もあります。

